

## LES FREINECTOMIES

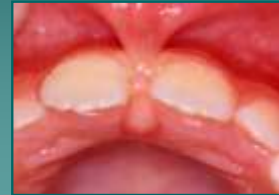- ❖ Labiales supérieures
- ❖ Labiales inférieures
- ❖ Linguales

### Les Freinectomies Labiales Supérieures

Cause principale des diastèmes  
médiants, inter-incisifs

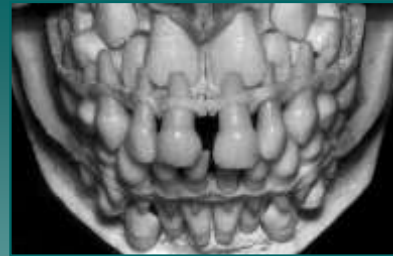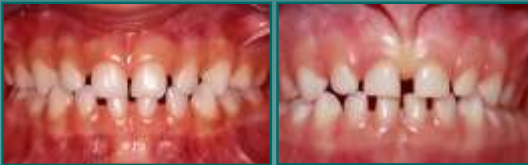?

Résection



### Développement du Secteur Incisif

- ❖ Eruption incisives temporaires insertion frein inter-incisive
- ❖ Croissance alvéolaire verticale et apparente migration apicale du frein
- ❖ Denture temporaire diastème physiologique

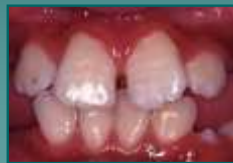

Physiologiquement les incisives temporaires séparées par un septum osseux au milieu duquel se trouve la suture intermaxillaire

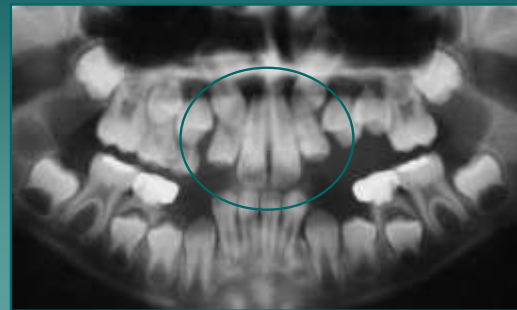
### Développement du Secteur Incisif

- ❖ Croissance alvéolaire et migration apicale du frein
- ❖ Eruption incisives centrales permanentes dont les racines sont séparées par la suture intermaxillaire : Diastème persiste
- ❖ Eruption incisives latérales permanentes : début de fermeture du diastème

Photo Gabrielle now

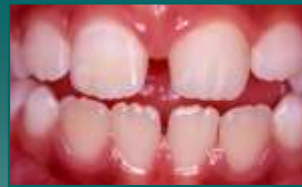
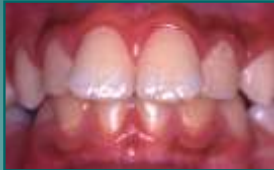
### Développement du Secteur Incisif



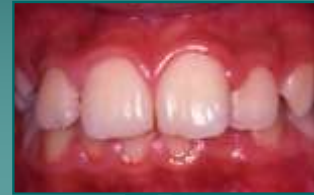### Développement du Secteur Incisif

- ❖ Croissance alvéolaire et migration apicale du frein
- ❖ Eruption canines permanentes : fermeture physiologique du diastème
- ❖ Pas de freinectomie labiale supérieure avant l'éruption des canines permanentes



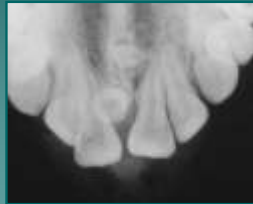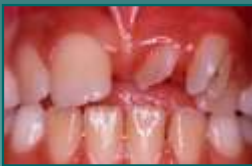7 ans  
98 %  
diastèmes

12 ans  
7 %  
diastèmes

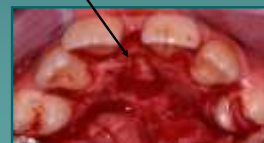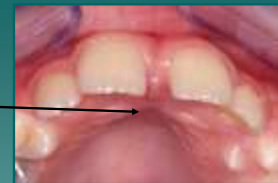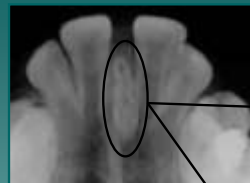


### Diagnostic Différentiel : Diastème

- Mesiodens, germe surnuméraire ou odontome dans le secteur incisif : modification du trajet d'éruption des incisives.

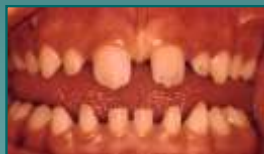
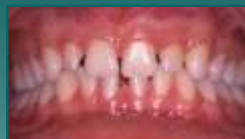
Germe surnuméraire = Obstacle mécanique



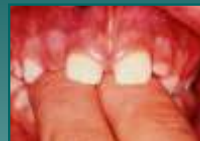### Diagnostic Différentiel : Diastème

- Dysharmonie dento-maxillaire par Microdontie relative



### Diagnostic Différentiel : Diastème

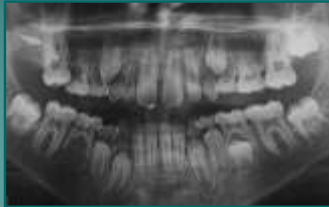- Parafonction : Sucction du pouce ou doigts



Proalvéolies  
Maxillaire supérieur

## Diagnostic Différentiel : Diastème

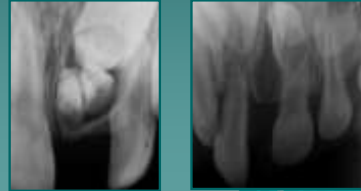
4. Agénésies des incisives latérales
5. Eruptions dystopiques des incisives latérales ou canines (vestibulaire)
6. Non coalescence des héli-maxillaires



## Diagnostic Différentiel : Diastème

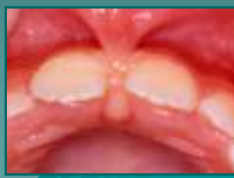
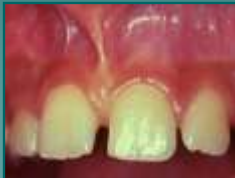
### Examen Radiographique Pré-opératoire

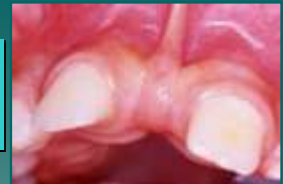

## Freinectomie : Indications

1. Persistance du diastème médian inter-incisif au delà de 12 ans avec blanchiment de la papille bunoïde (rétro-incisive) lors de la traction de la lèvre supérieure



## Hypertrophie Du frein Labial supérieur

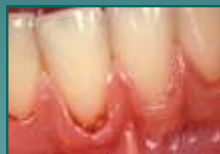
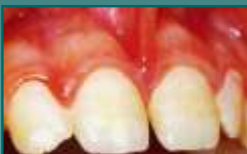
1. Esthétiques
2. Distorsion des incisives centrales
3. Malpositions des incisives et latérales et canines (palato ou vestibuloversion)
4. Défaut de mobilité de la lèvre supérieure

## Freinectomie : Indications

2. Absence de diastème médian inter-incisif Mais insertion du frein sur la papille inter-dentaire (gencive marginale)

**Indication parodontale : Prévention des Récessions**

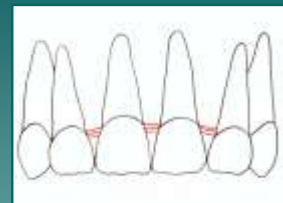


Mandibule +++

## Histologie

### Frein normal :

- ❖ Tissu conjonctif lâche
- ❖ Fibres élastiques

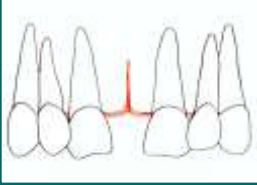


Fibres transeptales unissent les faces proximales des incisives

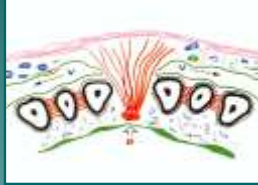## Histologie

### Frein hypertrophié :

- ❖ Tissu conjonctif lâche
- ❖ Fibres élastiques

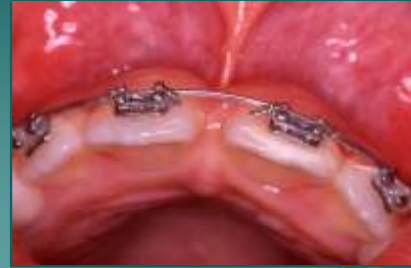

Fibres transeptales pénètrent la suture intermaxillaire



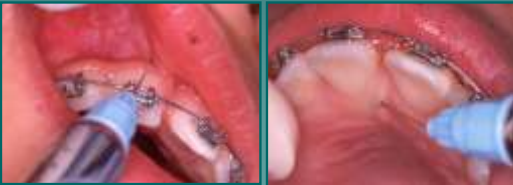Fibres transeptales rompues et passages des fibres du frein

## Protocole Opératoire



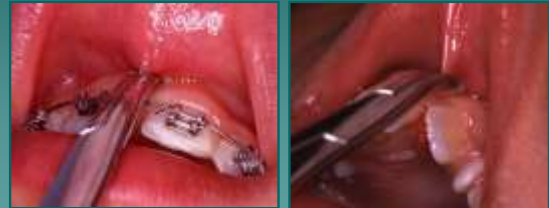## Protocole Opératoire

- ❖ Radiographie pré-opératoire
- ❖ Anesthésie vestibulaire para-apicale bilatérale
- ❖ Anesthésie nerf naso-palatin au trou palatin antérieur
- ❖ Vasoconstricteurs pour limiter le saignement



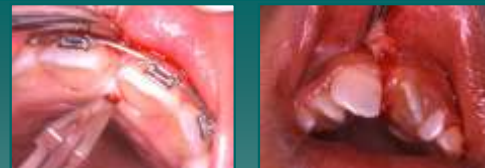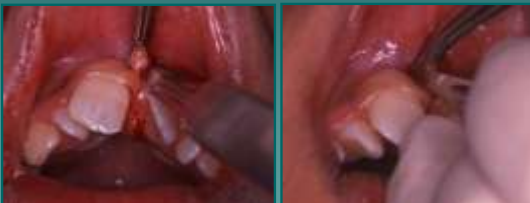## Protocole Opératoire

- ❖ Frein tendu saisi par pince hémostatique courbe

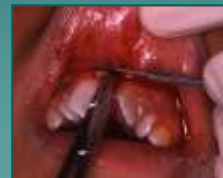

## Protocole Opératoire

- ❖ 2 incisions sagittales de pleine épaisseur se rejoignent à la papille buccoïde

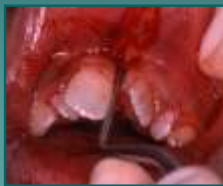
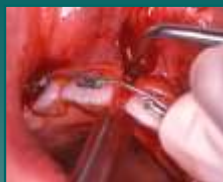
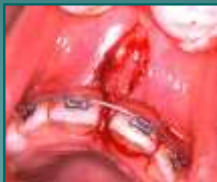- ❖ 1 incision horizontale de pleine épaisseur sectionne l'insertion supérieure du frein labial



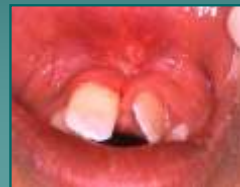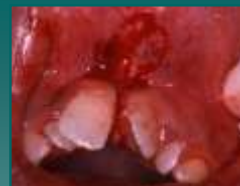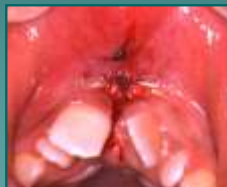- ❖ Curetage, l'os est mis à nu dans espace inter-dentaire évite les récives en supprimant les insertions fibreuses

- ❖ Plaie losangique



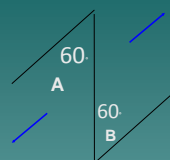
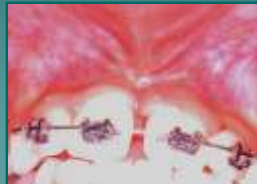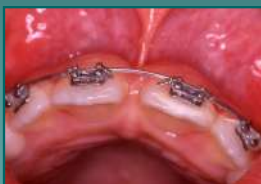- ❖ Sutures muqueuse alvéolaire
- ❖ Antalgiques (paracétamol)
- ❖ Bains de bouche (chlorhexidine sans alcool)
- ❖ Glace
- ❖ Points retirés après 8 jours

*Suites opératoires bénignes*

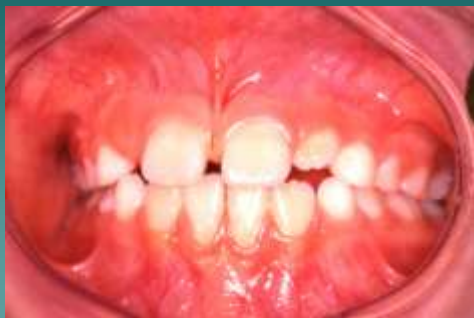

## Résultats

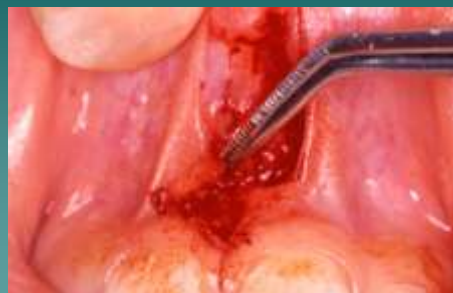- ❖ Fermeture spontanée du diastème
- ❖ Traitement d'ODF



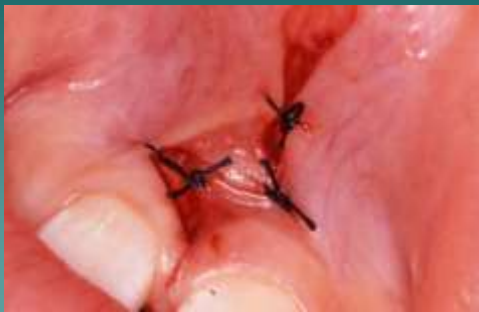## Plastie en « Z »



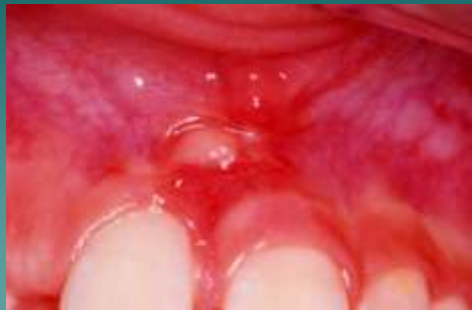## Plastie en « Z »



**Plastie en « Z »**

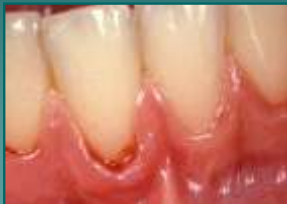

**Plastie en « Z »**



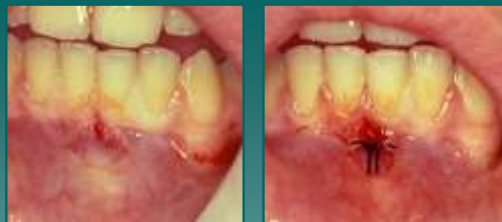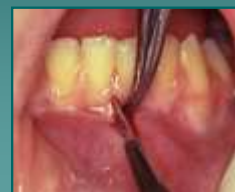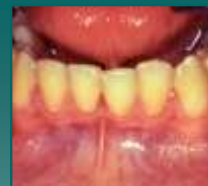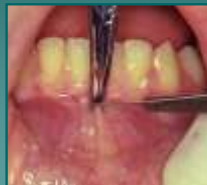**Les Freinectomies Labiales Inférieures**

*Indication parodontale : Prévention des Récessions*



Insertion du frein au niveau de la gencive marginale

**Protocole Opératoire**



**Freinectomies labiales faciles  
bénignes mais leurs indications  
réelles sont assez peu fréquentes**