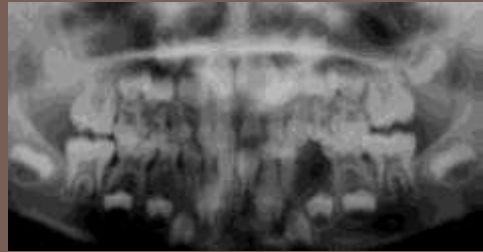


SÉMIOLOGIE DE LA DENT PERMANENTE

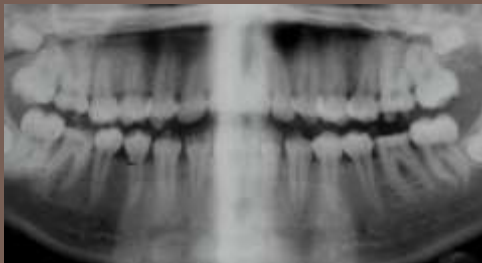
Dr. MOULIS - D3

Mathieu 6 ans



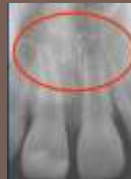La dent permanente immature

Naïma 15 ans

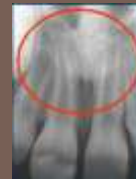

La dent permanente mature

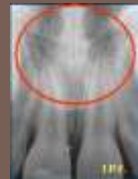Croissance Radiculaire Stades de Nolla



Stade 8
Eruption



Stade 9



Stade 10
+ 4 ans

La dent permanente immature

1ère molaire permanente

Eruption 2/3 Racine	6 ans	Stade 8 Nolla
Longueur radiculaire totale, apex ouvert	7 ans	Stade 9 Nolla
Occlusion	8 ans	Stade 9 Nolla
Jonction Cémento-dentinaire	10 ans	Stade 10 Nolla

Dent Mature



6 ans 2/3 Racine
8 ans Longueur
Radiculaire totale
9 ans Apex immature

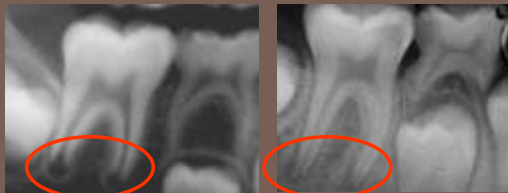
La 1^{ère} molaire permanente

- Immaturité de l'Email,
- Grandes tubuli dentinaires,
- Large volume pulpaire avec de nombreuses cellules de défense et
- Vascularisation importante,
- Immaturité des fibres nerveuses,
- Ouverture Apicale : Stade 8 et 9 Nolla,
- Potentiel de défense pulpaire,
- Immaturité parodontale.

Physiologie de la dent Immature

- Maturité de l'Email,
- Réduction tubuli dentinaires,
- Réduction volume pulpaire
- Maturité des fibres nerveuses,
- Fermeture Apicale : Stade 10 Nolla,
- Potentiel de défense pulpaire,
- Maturité parodontale.

Physiologie de la dent Mature

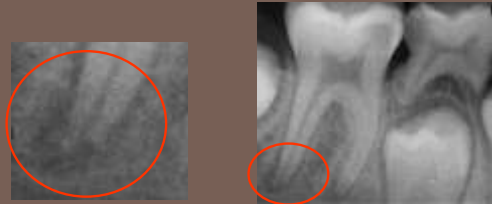

Stade 8 Nolla

Stade 9 Nolla

La dent Permanente Immature

- Vitalité pulpaire :
Apexogénèse physiologique
- Péri-Apex
« Barrière Apicale »

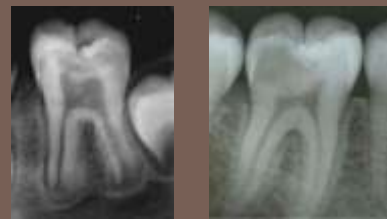

La dent Permanente Immature

Atteinte Email,
Atteinte Email et Dentine,
Implication pulpaire
Inflammation pulpaire,
Nécrose pulpaire
Arrêt édification radiculaire
(dents immatures)
Complications périapicales

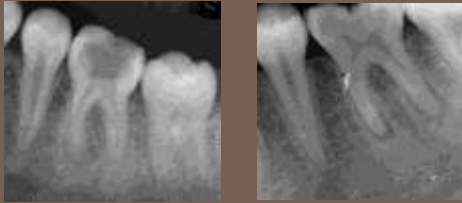
Pathologies : Caries

- Symptomatologie discrète
- Dentinogénèse réactionnelle
- Réversibilité de l'implication pulpaire



Dent Permanente Immature

- Symptomatologie franche
- Dentinogène réactionnelle
- Irréversibilité de l'implication pulpaire



Dent Permanente Mature

Diagnostic pulpaire +++

?

Décision Thérapeutique

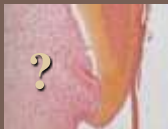Démarche Pronostic +++

Dent Immature ou Mature

Diagnostic pulpaire ?

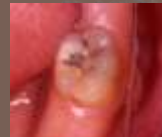Sémiologie

- Sémiologie clinique
 - ✓ Examen clinique
 - ✓ **Interrogatoire : Douleur +++**
- Sémiologie radiographique
- Connaissance fondamentales

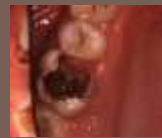

Dent Immature ou Mature

Diagnostic pulpaire ?

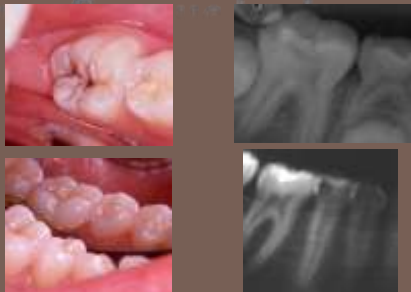

- Pulpe saine ?
- Implication pulpaire réversible ? (immaturité)
- Inflammation pulpaire irréversible ?
- Nécrose pulpaire ?
- Infection ?



Dent Immature ou Mature

Diagnostic pulpaire ?



Dent Immature ou Mature

Interrogatoire ?

- Spontanée ou provoquée ?
- Diurne ou nocturne, insomniante ?
- Au froid, au chaud, au sucre, à la mastication, à la percussion ?
- Pulsatile ?
- Durée ?
- Cède aux antalgiques ?

Douleur, douleurs ?

➔ Premier Diagnostic

Spontanée	Provoquée ?
<ul style="list-style-type: none"> ▪ Diurne ou nocturne ? ▪ Pulsatile ? ▪ Durée ? ▪ Cède aux antalgiques ? ▪ Provoquée par le froid, le chaud le sucre ? 	<ul style="list-style-type: none"> ▪ Au froid, au chaud, au sucre, à la mastication ? ▪ Durée ? ▪ Cède aux antalgiques ?

Interrogatoire +++

Douleur, douleurs ?

Carie Amélaire

Interrogatoire :

Symptômes

- Pas de douleurs spontanées
- Douleurs provoquées par le froid : Test de vitalité positif (cryospray)
- Cessent avec l'arrêt de la stimulation



Dent immature ou mature

Carie Email/Dentine

Interrogatoire :

Symptômes

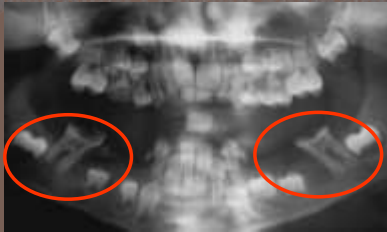
- Pas de douleurs spontanées
- Douleurs provoquées qui cessent avec arrêt de la stimulation (sucre, froid)
- Test de vitalité positif (cryospray, fraissage)



Dent immature ou mature

Carie Email/Dentine

Implication Pulpaire Réversible



Dent immature

Carie Email/Dentine

Implication Pulpaire Réversible

Interrogatoire : Symptômes

- Rares douleurs spontanées diurnes ou nocturnes qui peuvent se prolonger,
- Cèdent aux antalgiques, peu intenses
- Douleurs provoquées pendant et après les repas (tassement alimentaire)
- Douleurs provoquées (froid et sucre) légèrement prolongées après l'arrêt de la stimulation,
- Test de vitalité positif (cryospray, fraissage).

Dent immature

Caractéristiques Physiologiques Spécifiques

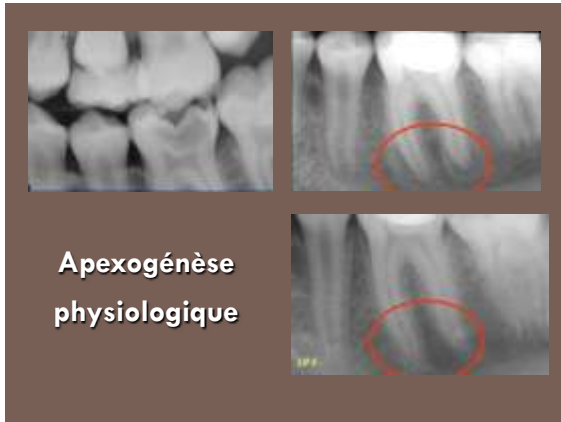
- Potentiel de Défense Pulpaire
- Apex Ouvert
- Implication Pulpaire réversible

Thérapeutiques

➔ **Conservatrices de la vitalité pulpaire : Apexogénèse**



Dent immature




Apexogénèse

Croissance radiculaire et fermeture apicale physiologiques d'une dent permanente immature

Vitalité pulpaire totale ou partielle

- Coiffages pulpaires indirects
- Coiffages pulpaires directs
- Pulpotomies vitales partielles



Dent immature

Carie Email/Dentine

Implication Pulpaire Irréversible

Interrogatoire : Symptômes

- Rares douleurs spontanées diurnes ou nocturnes prolongées rarement insomniantes,
- Cèdent aux antalgiques, peu intenses
- Douleurs provoquées pendant et après les repas (tassement alimentaire)
- Douleurs provoquées (froid et sucre) prolongées après l'arrêt de la stimulation,
- Test de vitalité positif (cryospray, fraisage).



Dent Immature

Apexogénèse

Croissance radiculaire et fermeture apicale physiologiques d'une dent permanente immature

Vitalité pulpaire partielle

- Pulpotomies vitales partielles
- Pulpotomies vitales camérales
- Pulpotomies radiculaires



Dent immature

Pulpite : Inflammation Irréversible

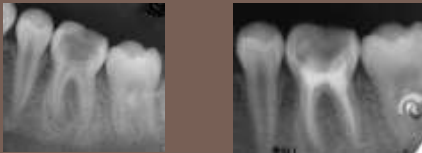
Interrogatoire : Symptômes

- Douleurs spontanées diurnes ou nocturnes prolongées Insomniantes,
- Douleurs intenses pulsatiles ne cèdent plus aux antalgiques
- Douleurs provoquées pendant et après les repas (Mastication)
- Douleurs provoquées (froid et sucre) prolongées après l'arrêt de la stimulation,
- Test de vitalité positif très douloureux (cryospray, fraisage).

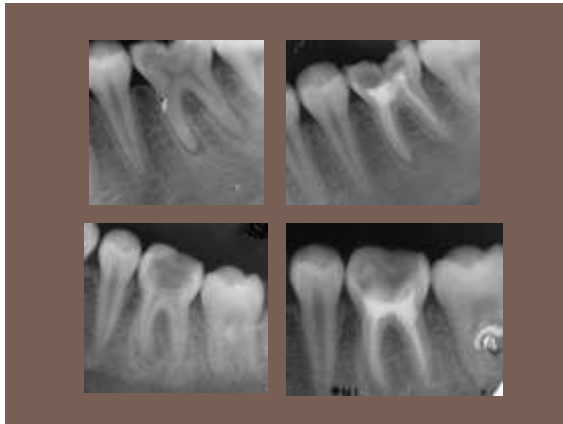
Dent Mature

Pulpite : Inflammation Irréversible

- **Symptomatologie franche :**
 - ✓ Douleur insomnante
 - ✓ Ne cède plus aux antalgiques
- **Irréversibilité de l'atteinte pulpaire**



Dent Mature



Nécrose Pulpaire

Interrogatoire : Symptômes

- Douleurs spontanées diurnes ou nocturnes prolongées,
- Sourdes, diffuses et cèdent aux antalgiques
- Douleurs provoquées par la Mastication si
- Implication parodontale (lésion apicale)
- Douleurs provoquées par le chaud, froid a tendance à calmer la douleur
- Test de vitalité négatif

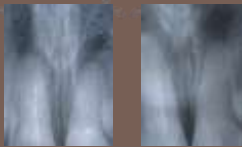
Dent Immature ou Mature

Nécrose Pulpaire

Pulpectomie

Apexification

Ca(OH)₂

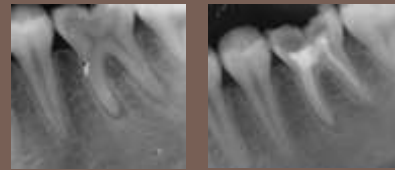

- Pas de croissance radulaire
- Barrière Apicale d'Ostéo-cément par les cellules du péri-apex
- Traitement transitoire

Dent Immature

Nécrose Pulpaire

Obturation Endodontique Classique



Dent Mature

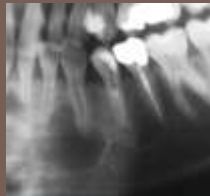Infection

Interrogatoire :

Symptômes de la nécrose

Examen clinique :

Cellulite, adénopathie
Odeur canalaire des
bactéries Anaérobies



Examen radiographique ?

Dent Immature ou Mature

Infection

Dent Immature

Pulpectomie

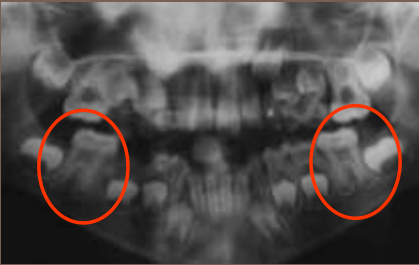
Apexification

Dent Mature

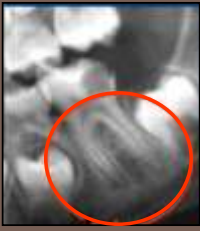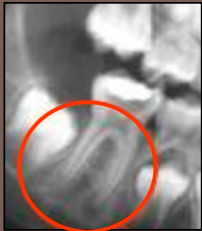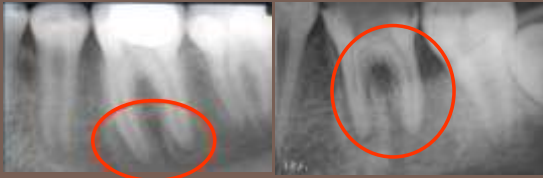
Obturation
Endodontique
Classique

Antibiothérapie adaptée

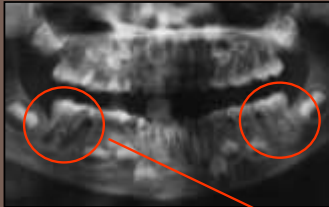
Immaturité apicale
ou Lésion apicale ?



Immaturité apicale
ou Lésion apicale ?



Immaturité apicale
ou Lésion apicale ?



Immaturité apicale
ou Lésion apicale ?

